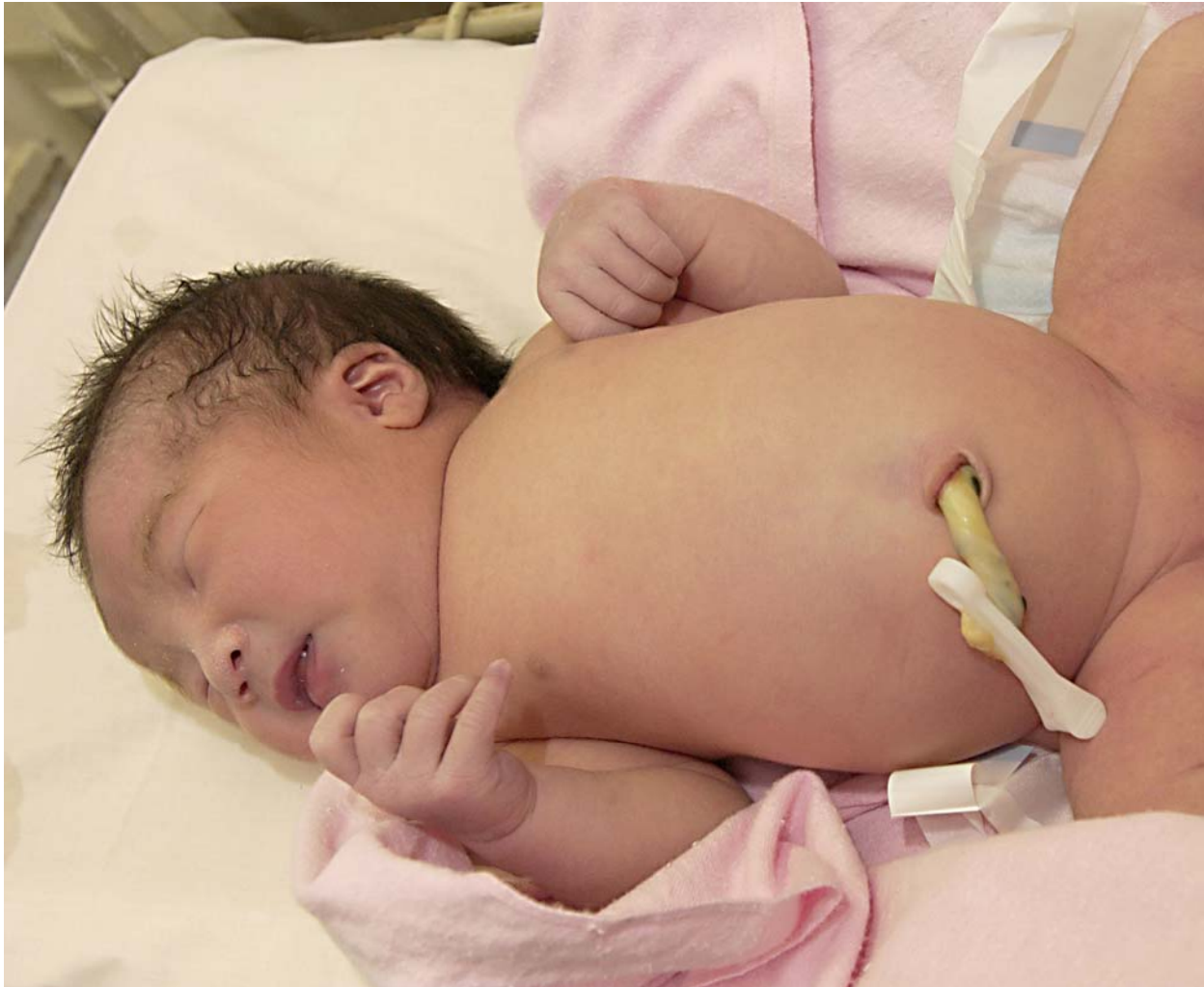




醫院管理局
新界東醫院聯網
Hospital Authority
New Territories East Cluster



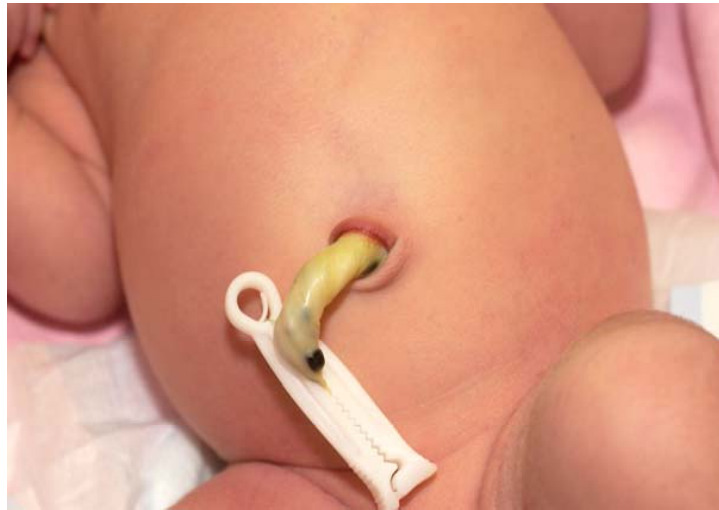日常臍帶的護理



2005年8月


臍帶

- 在母體內，胎兒與母親依賴臍帶連繫在一起。
- 臍帶包含有主要的血管，用作提供養份給胎兒，所以在護理過程中要特別小心。

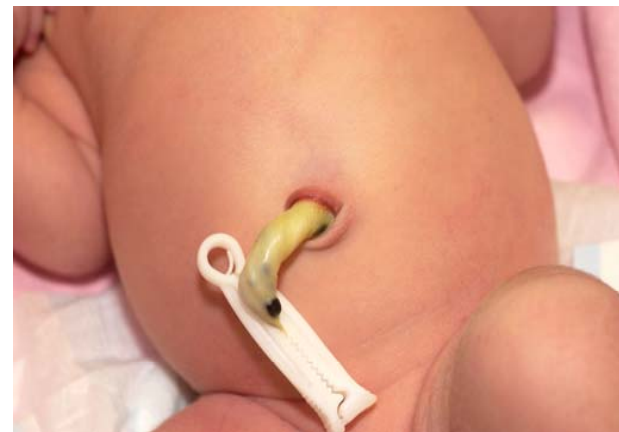

臍帶及肚臍

- 嬰兒出生後，臍帶會被套上臍夾，然後剪斷離開胎盆。
- 剛出生的嬰兒，臍帶濕漉，呈透明或帶點藍色。



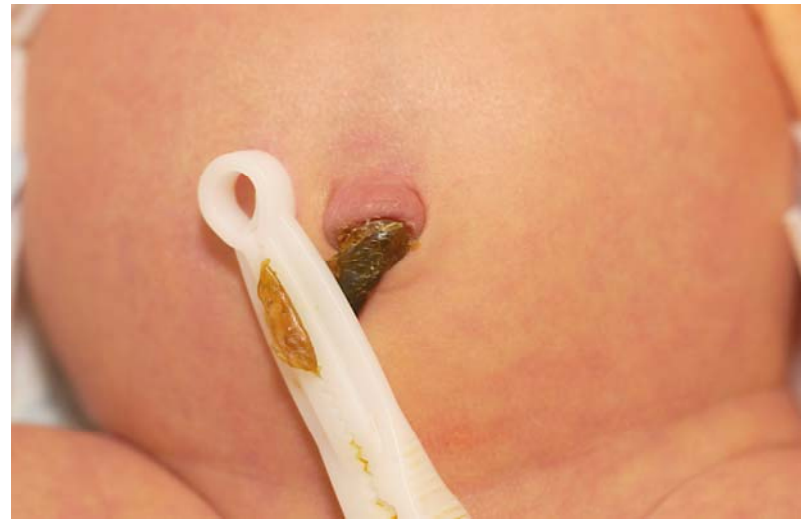臍夾



正常的臍帶

臍帶及肚臍

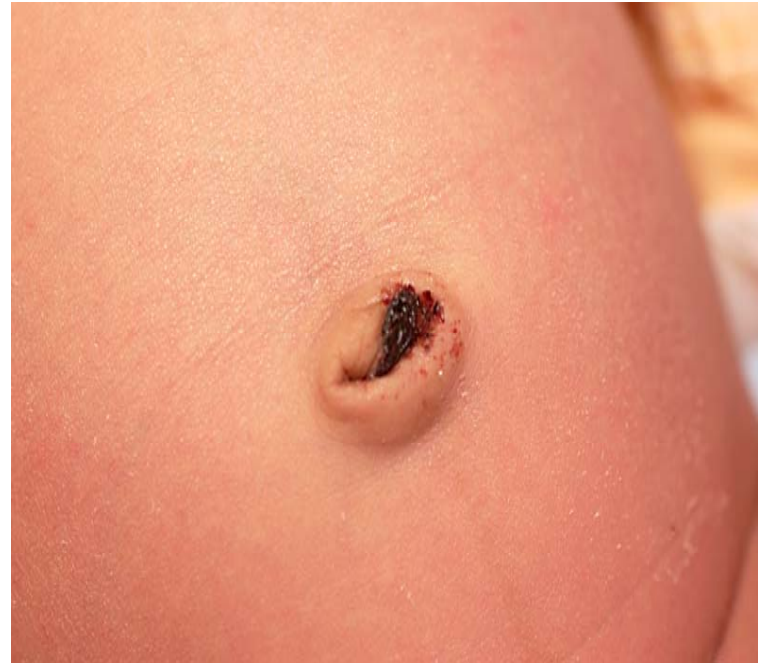- 大約在出生後14天，臍帶漸漸變得乾硬及轉為暗黑色後，便自然脫落。



正常的臍帶

臍帶及肚臍

- 一般在臍帶脫落後，有一些透明或淺黃色的分泌物或小點血漬是正常的現象。

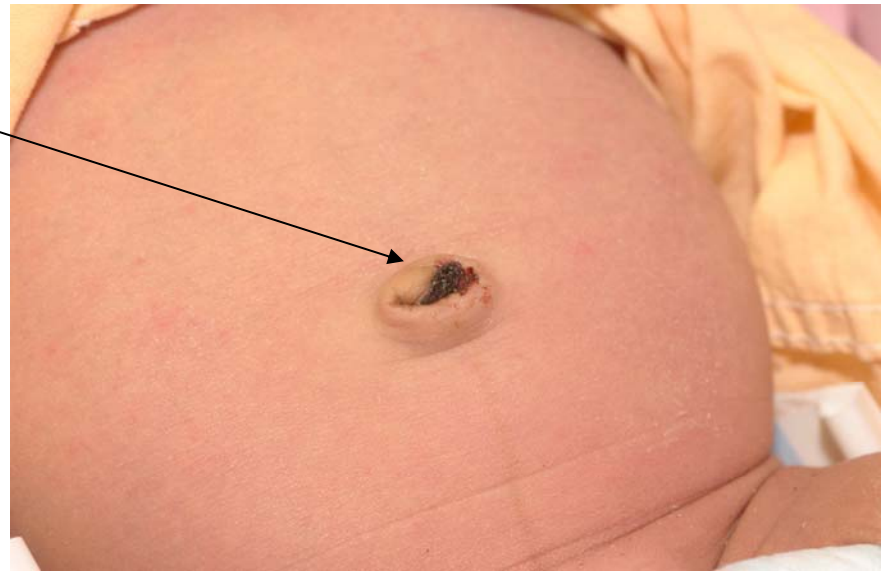

臍帶及肚臍

- 臍帶脫落後，那微凹的部位便形成 [肚臍] 。



脫落的臍帶



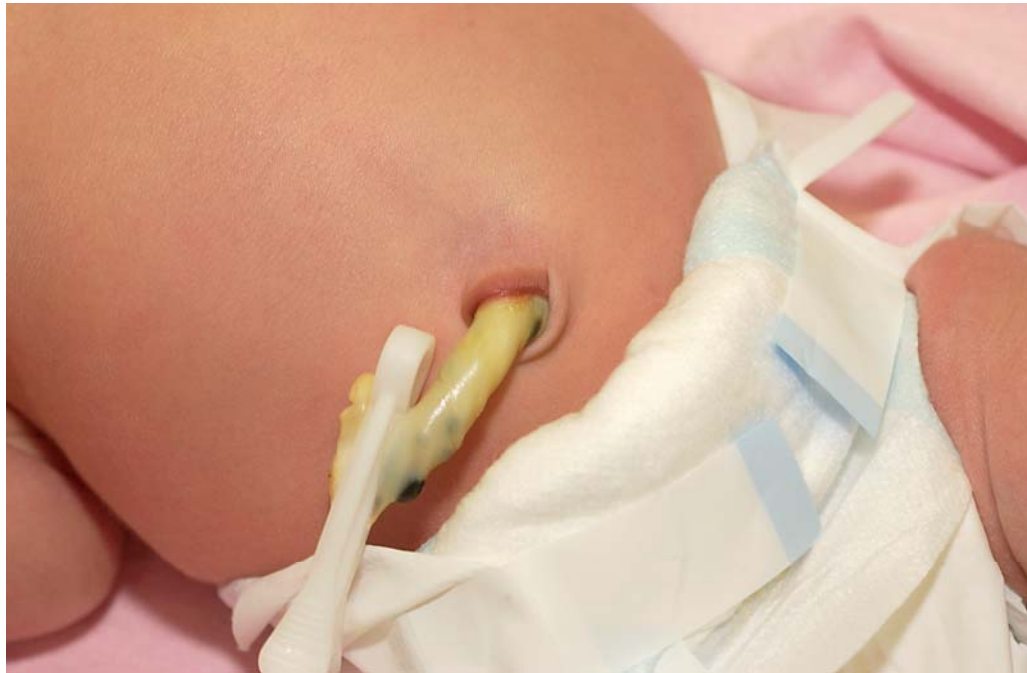

日常臍帶的護理 1：

- 清潔臍帶一般在洗澡時一起進行，或可用沾有清水棉花棒清潔臍帶及其周圍的皮膚。
- 沐浴或清洗臍帶後，用軟毛巾輕輕把臍帶抹乾。
- 無須用酒精棉球去清洗臍帶，因為酒精會阻延臍帶自然乾涸。
- 只要保持臍帶潔淨及乾爽，無須塗抹任何消毒藥物 2。

日常臍帶的護理：

- 為保持臍帶乾爽，免被尿液沾濕，尿片必須包在臍帶下方。





若察覺到以下情況，必須尋求醫護指導：

- 臍帶周圍的皮膚變得紅腫。
- 臍帶有惡臭味。
- 有狀似膿液的分泌物從臍帶滲出。
- 嬰兒發燒。
- 嬰兒變得疲倦，哭聲虛弱或食慾減退。
- 臍帶脫落部位長有微嫩肉芽。



臍帶發炎及長有肉芽的醫治方法：

- 醫生會視乎臍帶發炎的嚴重情況，建議用酒精棉球去清潔臍帶及用適當的抗生素治療。
- 如肚臍長有肉芽，這些肉芽會妨礙肚臍的皮膚愈合，醫生或會用硝酸銀棒作治療 ³。



參考文獻：

1. World Health Organization. (1999). *Care of the umbilical cord: A review of the evidence*. Geneva: Author.
2. Dore, S., Buchan, D., & Coulas, S. (1998). Alcohol versus natural drying for newborn cord care. *Journal of Obstetric, Gynecologic, and Neonatal Nursing*, 27, 621-627.
3. Clinical consensus on cauterization of umbilical granuloma with caustic pencil Bp 95% AgNO₃. *October, 2003*.



鳴謝：

- 片中初生嬰兒及其父母
- 威爾斯親王醫院兒科部門
- 張一淑，專科護士，威爾斯親王醫院新生嬰兒部
- 張穎，註冊護士，威爾斯親王醫院產房
- 李淑賢，專科護士，威爾斯親王醫院新生嬰兒部
- 鍾翠蘭，新界東醫院聯網護理服務總監
- 唐婉芬，專科護士，威爾斯親王醫院
- 李月娥，資深護師，沙田醫院感染控制
- 香港中文大學那打素護理學院 以實証為據香港區中心
湯迪偉教授、周柏珍副教授
- 王愛蘭，高級護理主任，威爾斯親王醫院
- 新界東醫院聯網護理資訊工作小組
- 香港中文大學醫學院資訊科技部門



責任聲明

- 本單張及影片所提供的健康資訊僅供教育及參考用途。應用任何資訊前請先向你的醫護專業人員查詢有關資料對閣下是否適用。
- 若閣下因採納建議的程序，而招致損失、代價、花費、或法律責任，本院可得到法律的批准而豁免。